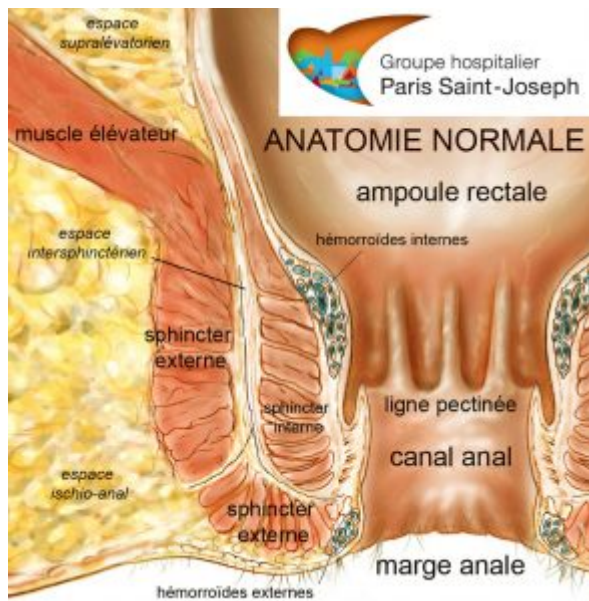


Au niveau du canal anal et de la région péri-anale, il convient de connaître :



- **les glandes d'Hermann et Desfosses**, au nombre de 6 à 10, disséminées sur la circonférence anale, dont le canal principal s'abouche dans une crypte située au niveau de la ligne pectinée, et à l'origine des fistules lorsqu'elles s'infectent ;
- **les hémorroïdes internes**, entité normale présente dès la naissance, situées dans le canal anal, au dessus de la ligne pectinée, disposées en trois paquets principaux antéro-droit, postéro-droit et postéro-gauche, et à l'origine de saignements et/ou du prolapsus lorsqu'elles sont pathologiques ;
- **les hémorroïdes externes**, invisibles, situées dans l'espace marginal sous-cutané et à l'origine des thromboses ou « crises hémorroïdaires » lorsqu'elles sont pathologiques
- **l'appareil sphinctérien**, constitué d'un double anneau interne musculaire lisse et externe strié ainsi que du faisceau puborectal du muscle élévateur (ou releveur) de l'anus ;
- **l'espace intersphinctérien**, situé entre les deux sphincters interne et externe, qui se prolonge, en amont, par l'espace intramural dans la paroi rectale, et, en aval, par l'espace marginal sous-cutané.
- **l'espace ischio-anal**, situé dans la fesse, limité en dedans par le sphincter externe, en haut par le muscle élévateur de l'anus et, en bas par la peau.

- **l'espace supralévatorien**, situé au dessus du muscle élévateur de l'anus.

Nadia FATHALLAH