

Electromyogramme

Cet examen a pour but d'analyser le fonctionnement des nerfs périphériques, c'est-à-dire la partie des nerfs allant de la moelle épinière jusqu'au muscle et à la peau. Il est réalisé par un neurologue spécialisé dans cette technique.

L'électromyogramme comprend deux parties :

- **La première partie** étudie la vitesse de conduction des nerfs (nerfs de la motricité et de la sensibilité). A l'aide d'électrodes de stimulation qui délivrent un courant électrique de faible intensité (non douloureux), le neurologue stimule les nerfs et enregistre en aval un potentiel musculaire ou sensitif. En mesurant la distance séparant le point de stimulation et l'électrode de recueil, il peut calculer une vitesse de conduction.

Cette première étape de l'examen permet de déterminer si c'est le nerf lui-même (axone) ou la gaine qui l'entoure (myéline) qui est altéré.

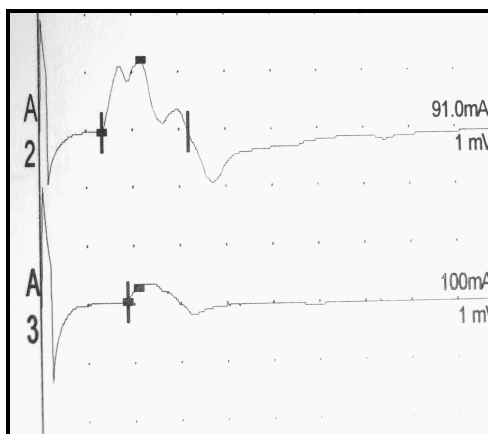
Cette partie est appelée la **stimulo-détection**.

- **La deuxième partie** étudie le fonctionnement des muscles. Cette partie est réalisée à l'aide d'une électrode-aiguille que le neurologue introduit en piquant différents muscles. Il ne délivre aucun courant électrique. Au contraire, c'est l'aiguille qui enregistre l'activité électrique des muscles. On enregistre les muscles au repos puis lors d'un effort de contraction. On peut ainsi déterminer si le muscle fonctionne normalement ou s'il existe une altération du fait d'une souffrance du nerf dont il dépend (atteinte neurogène), ou encore si c'est le muscle lui-même qui est malade (atteinte myogène).

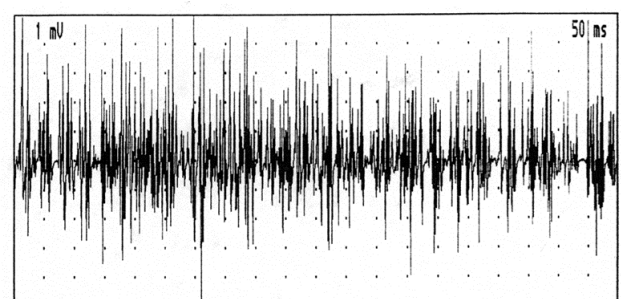
Cette partie est appelée l'électromyogramme lui-même (car elle étudie les muscles) ou la **détection**.

La conclusion de l'examen est la synthèse de ces deux parties.

Le neurologue peut déterminer grâce à l'électromyogramme des degrés de sévérité et d'évolutivité du processus pathologique. L'examen permet en outre au clinicien d'orienter la poursuite des examens complémentaires pour parvenir à déterminer la cause de l'atteinte des nerfs périphériques.



Exemple d'étude de la conduction d'un nerf par électromyogramme (stimulo-détection)



Exemple d'étude du fonctionnement d'un muscle par électromyogramme (détection)