

Définition

La traumatologie crânio-maxillo-faciale est la discipline visant à traiter les **traumatismes** du crâne et de la face ainsi que leurs **séquelles**.

Ces traumatismes peuvent intéresser les tissus mous (il s'agit alors de traiter les plaies de la face, les brûlures, ou les contusions), et/ou les tissus durs (fractures des différents os de la face, luxation des articulations)

Traitement

Le degré de complexité de la prise en charge est très variable selon la sévérité des dégâts causés par le traumatisme.

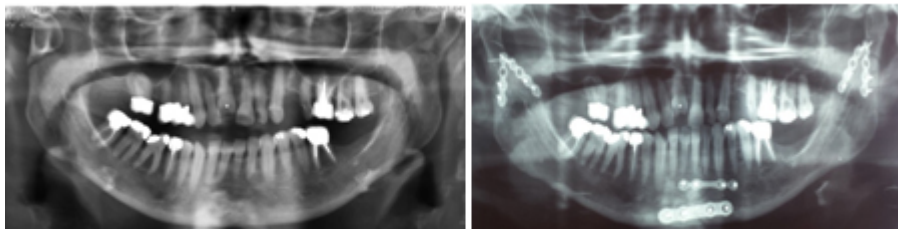
Les lésions peuvent aller d'une simple fracture des os du nez ou la mandibule (mâchoire inférieure) au fracas faciaux associant de multiples fractures de la face et des lésions des tissus mous.

La particularité de la prise en charge des ces traumatismes est d'offrir un traitement aussi bien fonctionnel (rétablissement de la respiration, de la nutrition, de la déglutition, de l'élocution, de l'articulé dentaire, de la vision binoculaire ou la mobilité faciale) qu'esthétique (malformation de la face, cicatrices).

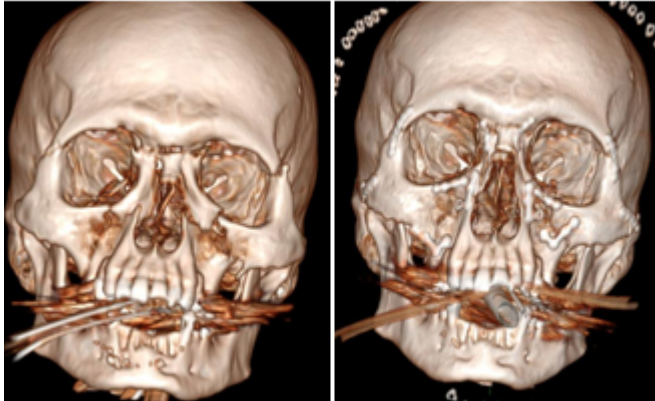
Traitement primaire

La prise en charge initiale du traumatisme s'effectue en urgence ou en urgence différée. Il s'agit de réparer les tissus lésés :

- Soit par suture pour les tissus mous
- Soit par ostéosynthèse (plaques et vis) pour les os.



Ostéosynthèse d'une fracture trifocale de la mandibule

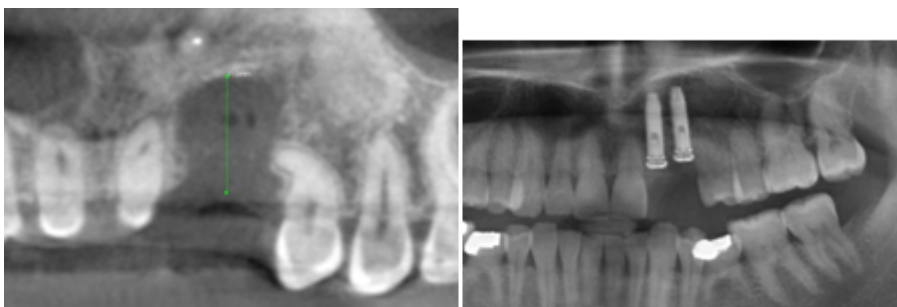

Ostéosynthèse d'un fracas facial

Traitement secondaire

Le traitement des séquelles du traumatisme à lieu à distance après cicatrisation des tissus mous et consolidation des fractures. Là aussi l'arsenal thérapeutique est vaste et varié :

- Amélioration des cicatrices et restitution des volumes par lipostructure (injection de graisse)
- Réparation des pertes de substances osseuse ou des tissus mous de la face par greffes ou lambeaux
- Ostéotomie (découpe de l'os) des os de la face
- Canthopexie afin traité la déformation de l'œil
- Réparation du nez par rhinoplastie
- Réanimation de la face paralysée
- Rétablissement de la continuité du canal lacrymal traumatisé
- Restauration de la denture par mise place d'implant dentaire... Dans cette étape l'esthétique sera également au cœur de nos préoccupations et de notre prise en charge chirurgicale afin de réduire au maximum l'impact social du traumatisme facial.



Perte de 2 dents et de l'os alvéolaire après un traumatisme. Greffe osseuse et 2 implants